Reunião Bibliográfica

17 de Setembro

Carolina Terra

Anatomic Reasons for Failure to Visualize the Appendix With Graded Compression Sonography: Insights From Contemporaneous CT

Wilson Lin[1]
R. Brooke Jeffrey[1]
Angela Trinh[1]
Eric W. Olcott[1,2]

AJR:209, September 2017

AJR

CHUC
CENTRO HOSPITALAR E UNIVERSITÁRIO DE COIMBRA

INTRODUÇÃO

Ecografia na suspeita de apendicite

- Ausência de radiação ionizante ou contraste
- Baixo custo

- Baixa taxa de visualização do apêndice (2.4 – 70 % vs TC : 100%)
- Prejudicada por biótipo, interposição gasosa e apêndice retrocecal

OBJETIVOS

- Investigar as potenciais razões anatómicas para a não visualização do apêndice por ecografia em doentes submetidos a TC nas 48 seguintes

- Determinar se os apêndices não visualizados se encontram em:

  - localização pélvica profunda

  - localização abdominal, superior às cristas ilíacas

  - profundidades para além do alcance de sondas de 10 mHz

MATERIAIS E MÉTODOS

Doentes submetidos a ecografia e TC por suspeita de apendicite entre Outubro 2012 e Março 2015.

Critérios de inclusão

- Ecografia como método inicial
- Apêndice não visualizado por ecografia
- TC nas **48** horas seguintes com identificação do apêndice
- Anatomia patológica se apendicectomia/consulta às 6 semanas se não realizada apendicectomia

197

MATERIAIS E MÉTODOS

Interpretação e aquisição das imagens

- Técnicos e radiologistas com > 5A de experiência
- Revisão dos registos médicos por indivíduos independentes
- Apêndice definido como estrutura tubular com uma das extremidades cega e outra localizada no cego.

MATERIAIS E MÉTODOS

Protocolos técnicos:

Ecografia :

- Logiq 9 (GE healthcare)

- Algoritmo de 3 passos (sonda de 10 Mhz):

1º - decúbito dorsal

2º - decúbito lateral esquerdo com avaliação do flanco direito

3º - decúbito dorsal

MATERIAIS E MÉTODOS

Protocolos técnicos:

TC:

- LightSpeed VCT 16 / 64 cortes (GE Healthcare)
- Contraste IV (Omnipaque 350): 150 mL em adultos e 2 mL/Kg em crianças
- Exames avaliados retrospetivamente por 2 revisores independentes com as discrepâncias resolvidas por consenso

MATERIAIS E MÉTODOS

1

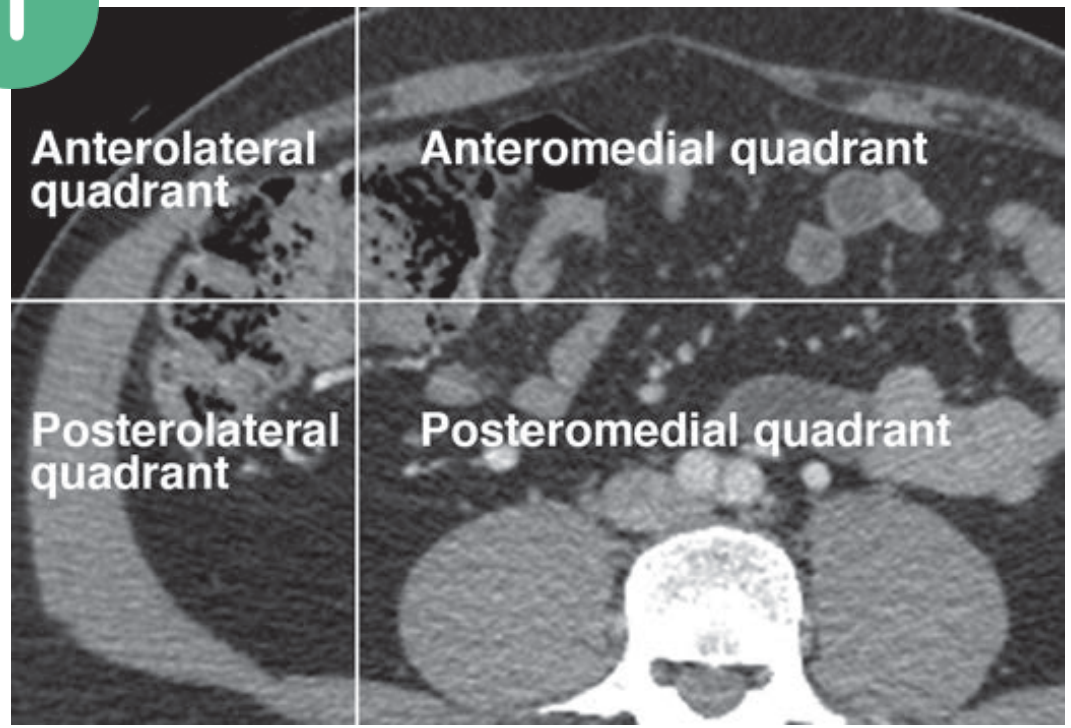

4 quadrantes

2

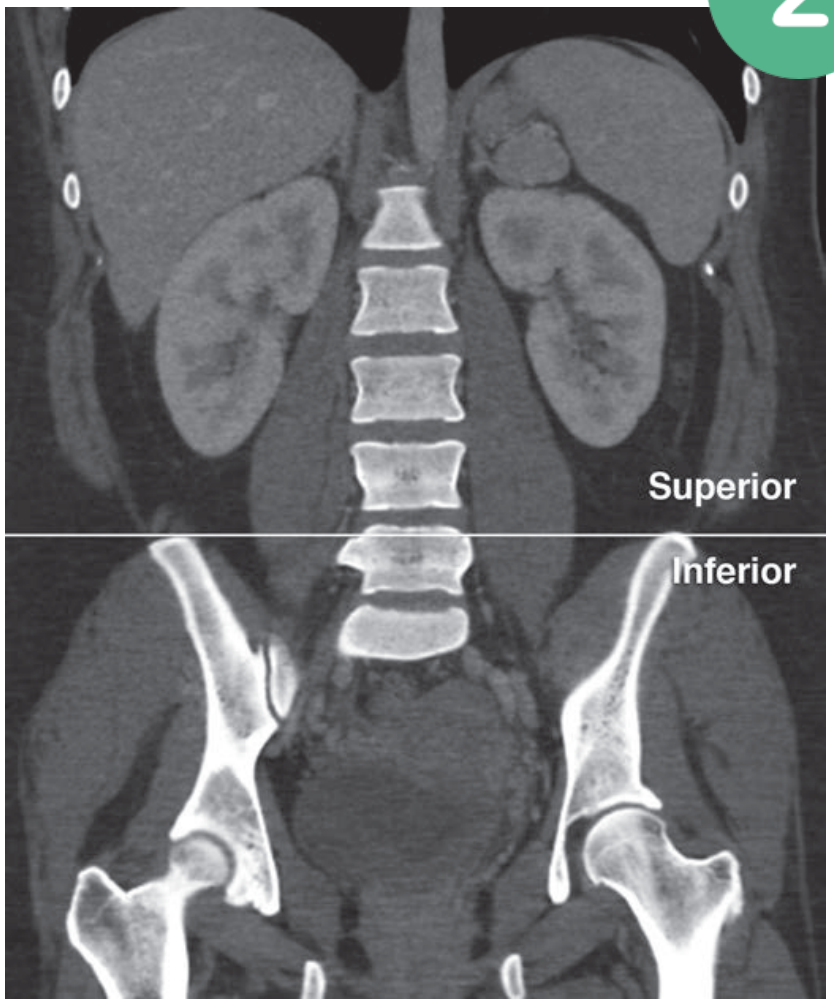

Superior ou inferior às cristas ilíacas

MATERIAIS E MÉTODOS

3

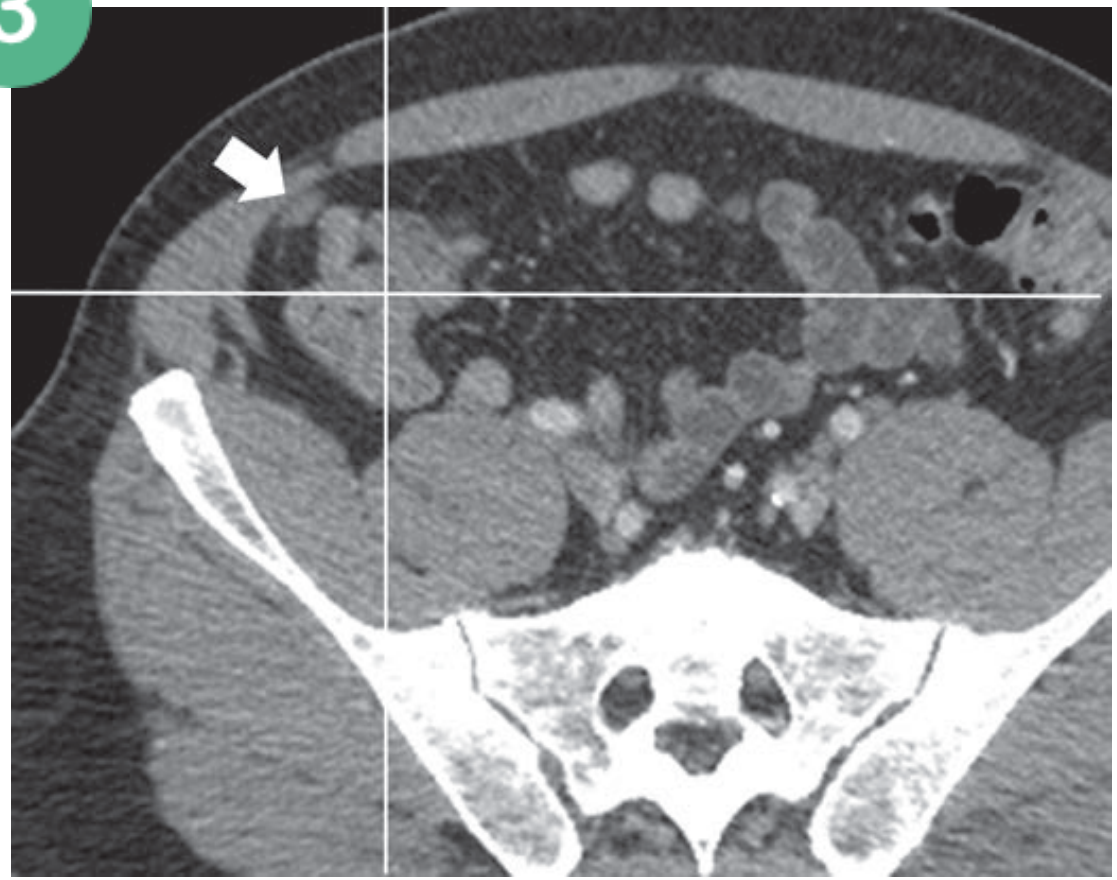

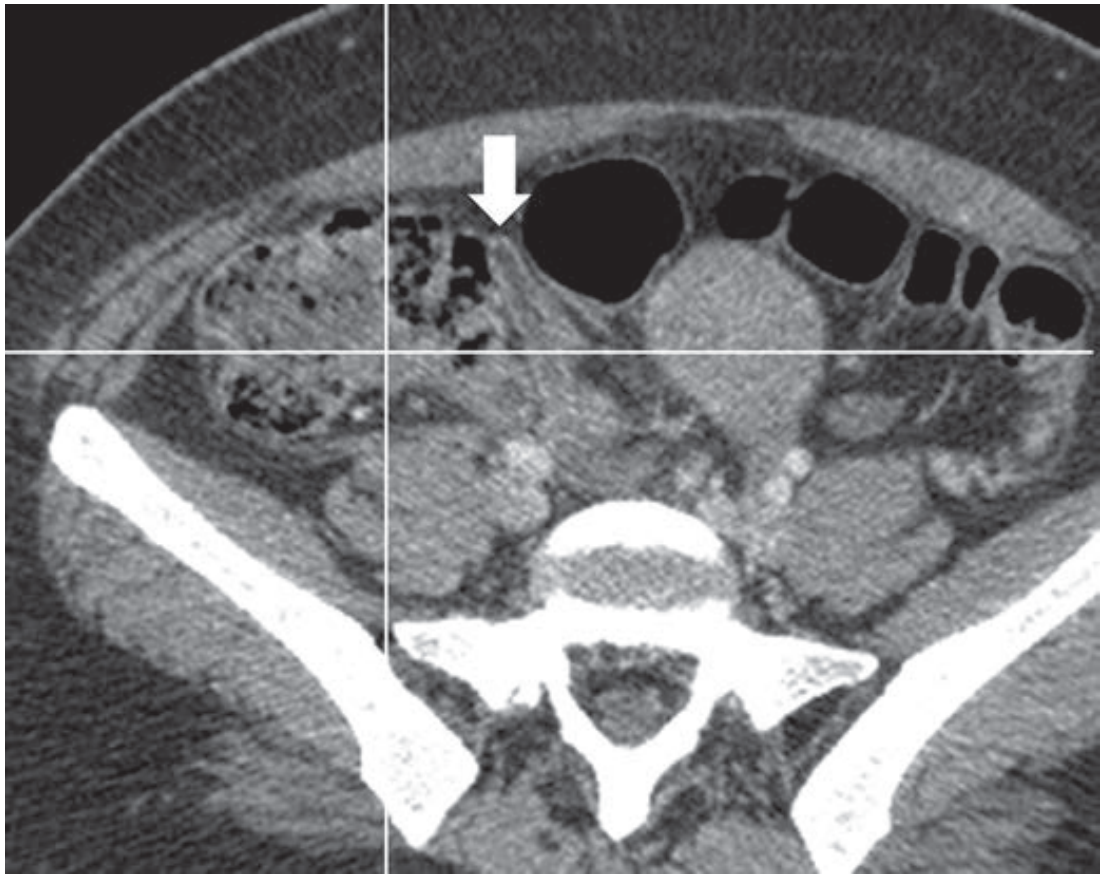

Profundidade

MATERIAIS E MÉTODOS

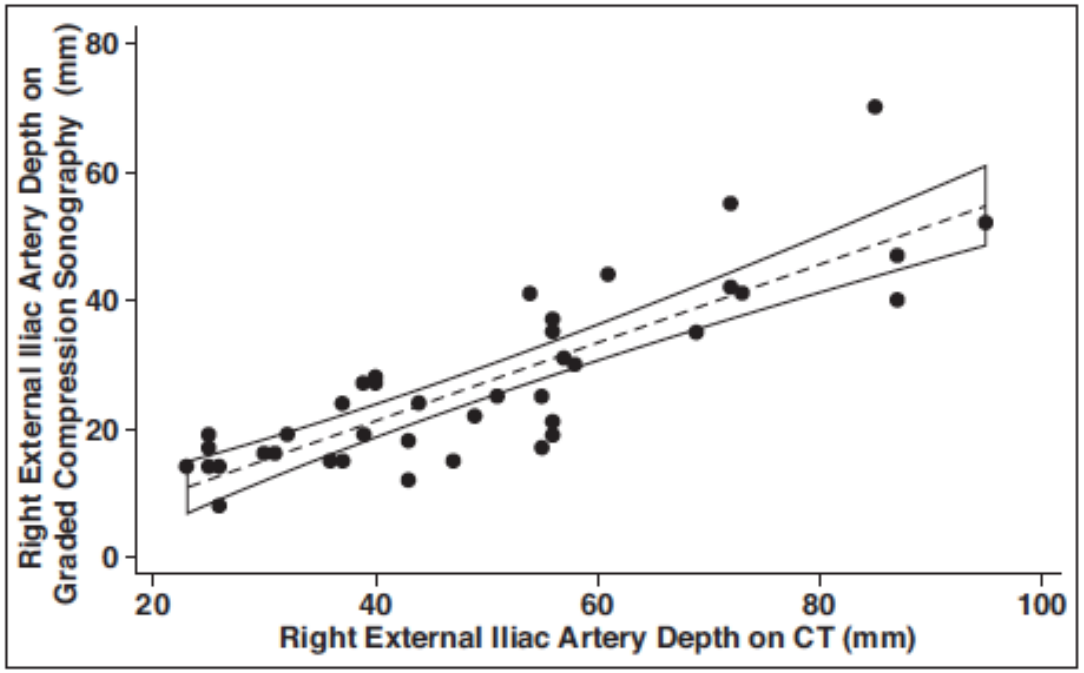

Relação entre profundidade em TC e em ecografia

Sexo, idade e diagnóstico

MATERIAIS E MÉTODOS

$p = 60/f$

p - profundidade em cm

f – frequência em mHz

→

10 mHz :
-> 6 cm em eco
->**10,3 cm** em TC

6 mHz
-> 10 cm em eco
-> **16,9 cm** em TC

MATERIAIS E MÉTODOS

Análise estatística (Stata software):

- Regressão linear – comparar profundidade entre ecografia e TC
- Tabela de frequências por quadrantes
- Teste multinominal – comparar distribuição pelos 4 quadrantes num grupo
- Teste de Fisher - comparar distribuição pelos 4 quadrantes entre grupos
- ANOVA com método de Bonferroni e Teste t : comparar profundidades entre grupos

RESULTADOS

197 doentes :

- 42 ♂ (3-65 A; média: 22A)
- 155 ♀ (2-74 A; média: 27A)

Apendicite:

- 13 ♂ (31,0 %; 95% IC, 17,6-47,1%)
- 18 ♀ (11,6%; 95% IC, 7,0-77,7%)

- 166 não apendicectomizados -> sem apendicite posteriormente

RESULTADOS – DISTRIBUIÇÃO POR QUADRANTE

TABLE I: Sonographically Nonvisualized Appendixes, Stratified by Quadrant Where Appendix Was Located, Patient Group, and Level of Appendix Relative to Iliac Crests

Patient Group, and Level of Appendix Relative to Iliac Crests	Location of Appendix				p[a]	
	Anterolateral Quadrant	Anteromedial Quadrant	Posterolateral Quadrant	Posteromedial Quadrant	By Multinomial Test[b]	By Fisher Exact Test[c]
All levels						
All patients ($n = 197$)						
No. of patients	13	18	43	123	< 0.0001	
Percentage of patients (95% CI)	6.6 (3.6–11.0)	9.1 (5.5–14.1)	21.8 (16.3–28.3)	62.4 (55.3–69.2)		
				$p < 0.00001$[d]		
Patients with appendicitis ($n = 31$)						
No. of patients	2	3	11	15	0.0015	
Percentage of patients (95% CI)	6.5 (0.8–21.4)	9.7 (2.0–25.8)	35.5 (19.2–54.6)	48.4 (30.2–66.9)		
				$p = 0.0056$[d]		
Patients without appendicitis ($n = 166$)						
No. of patients	11	15	32	108	< 0.0001	0.21
Percentage of patients (95% CI)	6.6 (3.4–11.5)	9.0 (5.1–14.5)	19.3 (13.6–26.1)	65.1 (57.3–72.3)		
				$p < 0.00001$[d]		

RESULTADOS – NÍVEL RELATIVO ÀS CRISTAS ILÍACAS

TABLE 2: Appendixes Not Visualized by Sonography, Stratified by Patient Group and Level of Appendix Relative to Iliac Crests

Patient Group	Superior to Iliac Crests	Inferior to Iliac Crests	p^a
All patients ($n = 197$)			
No. of patients	39	158	
Percentage of patients (95% CI)	19.8 (14.5–26.1)	80.2 (73.9–85.5)	
Patients with appendicitis ($n = 31$)			
No. of patients	6	25	
Percentage of patients (95% CI)	19.4 (7.5–37.5)	80.6 (62.5–92.5)	
Patients without appendicitis ($n = 166$)			
No. of patients	33	133	1.00
Percentage of patients (95% CI)	19.9 (14.1–26.8)	80.1 (73.2–85.9)	

[a]By Fisher exact test (a 2 × 2 comparison of the presence or absence of appendicitis with the location of the appendix superior or inferior to the iliac crests). The *p* value is presented to two significant digits after the decimal.

RESULTADOS – NÍVEL RELATIVO ÀS CRISTAS ILÍACAS

TABLE 1: Sonographically Nonvisualized Appendixes, Stratified by Quadrant Where Appendix Was Located, Patient Group, and Level of Appendix Relative to Iliac Crests

Patient Group, and Level of Appendix Relative to Iliac Crests	Location of Appendix				p[a]	
	Anterolateral Quadrant	Anteromedial Quadrant	Posterolateral Quadrant	Posteromedial Quadrant	By Multinomial Test[b]	By Fisher Exact Test[c]
Level inferior to iliac crests						
All patients ($n = 158$)						
No. of patients	2	8	38	110	< 0.0001	
Percentage of patients (95% CI)	1.3 (0.2–4.5)	5.1 (2.2–9.7)	24.1 (17.6–31.5)	69.6 (61.8–76.7)		
				$p < 0.0001$[d]		
Patients with appendicitis ($n = 25$)						
No. of patients	0	1	9	15	< 0.0001	
Percentage of patients (95% CI)	0.0 (0.0–13.7)	4.0 (0.1–20.4)	36.0 (18.0–57.5)	60.0 (38.7–78.9)		
				$p = 0.00021$[d]		
Patients without appendicitis ($n = 133$)						
No. of patients	2	7	29	95	< 0.0001	0.48
Percentage of patients (95% CI)	1.5 (0.2–5.3)	5.3 (2.1–10.5)	21.8 (15.1–29.8)	71.4 (63.0–78.9)		
				$p < 0.00001$[d]		

RESULTADOS – NÍVEL RELATIVO ÀS CRISTAS ILÍACAS

TABLE I: Sonographically Nonvisualized Appendixes, Stratified by Quadrant Where Appendix Was Located, Patient Group, and Level of Appendix Relative to Iliac Crests

Patient Group, and Level of Appendix Relative to Iliac Crests	Location of Appendix				p[a]	
	Anterolateral Quadrant	Anteromedial Quadrant	Posterolateral Quadrant	Posteromedial Quadrant	By Multinomial Test[b]	By Fisher Exact Test[c]
Level superior to iliac crests						
All patients ($n = 39$)						
No. of patients	11	10	5	13	0.32	
Percentage of patients (95% CI)	28.2 (15.0–44.9)	25.6 (13.0–42.1)	12.8 (4.3–27.4)	33.3 (19.1–50.2)		
				$p = 0.27$[d]		
Patients with appendicitis ($n = 6$)						
No. of patients	2	2	2	0	0.74	
Percentage of patients (95% CI)	33.3 (4.3–77.7)	33.3 (4.3–77.7)	33.3 (4.3–77.7)	0.0 (0.0–45.9)		
				$p = 0.35$[d]		
Patients without appendicitis ($n = 33$)						
No. of patients	9	8	3	13	0.10	0.11
Percentage of patients (95% CI)	27.3 (13.3–45.5)	24.2 (11.1–42.3)	9.1 (1.9–24.3)	39.4 (22.9–57.9)		
				$p = 0.069$[d]		

RESULTADOS – PROFUNDIDADE EM TC

TABLE 3: Depths of Appendixes Not Visualized by Sonography, Stratified by Patient Group and Quadrant Where Appendix Was Located

Patient Group	Location of Appendix					p^a
	All Quadrants	Anterolateral Quadrant	Anteromedial Quadrant	Posterolateral Quadrant	Posteromedial Quadrant	
All patients (n = 197)						
Range	7–163	27–77	14–123	23–121	7–163	
Mean (95% CI)	78.9 (75.1–82.7)	58 (48.8–67.2)	78.3 (63.7–92.9)	72.8 (65.2–80.4)	83.4 (78.5–88.2)	0.0034
Patients with appendicitis (n = 31)						
Range	23–125	63–63	84–96	23–110	42–125	
Mean (95% CI)	75.5 (67.2–83.9)	63.0 (63.0–63.0)	89.3 (74.2–104.5)	75.3 (55.3–95.2)	74.7 (63.4–86.0)	0.65
Patients without appendicitis (n = 166)						
Range	7–163	27–77	14–123	42–121	7–163	
Mean (95% CI)	79.5 (75.3–83.8)	57.1 (46.0–68.2)	76.1 (58.5–93.6)	71.9 (63.5–80.3)	84.6 (79.3–89.9)	0.0032
p = 0.45[b]					p = 0.19[b]	

Note—All depth measurements are expressed in millimeters.
[a]ANOVA with Bonferroni method to adjust for multiple comparisons. The p value is presented to two significant digits after the decimal.
[b]By t test for the comparison of the appendiceal depth in patients with and without appendicitis. The p value is presented to two significant digits after the decimal.

10 mHz :
-> 60 mm em eco
->**103 mm** em TC

6 mHz
-> 100 mm em eco
-> **169 mm** em TC

RESULTADOS – PROFUNDIDADE EM TC VS ECOGRAFIA

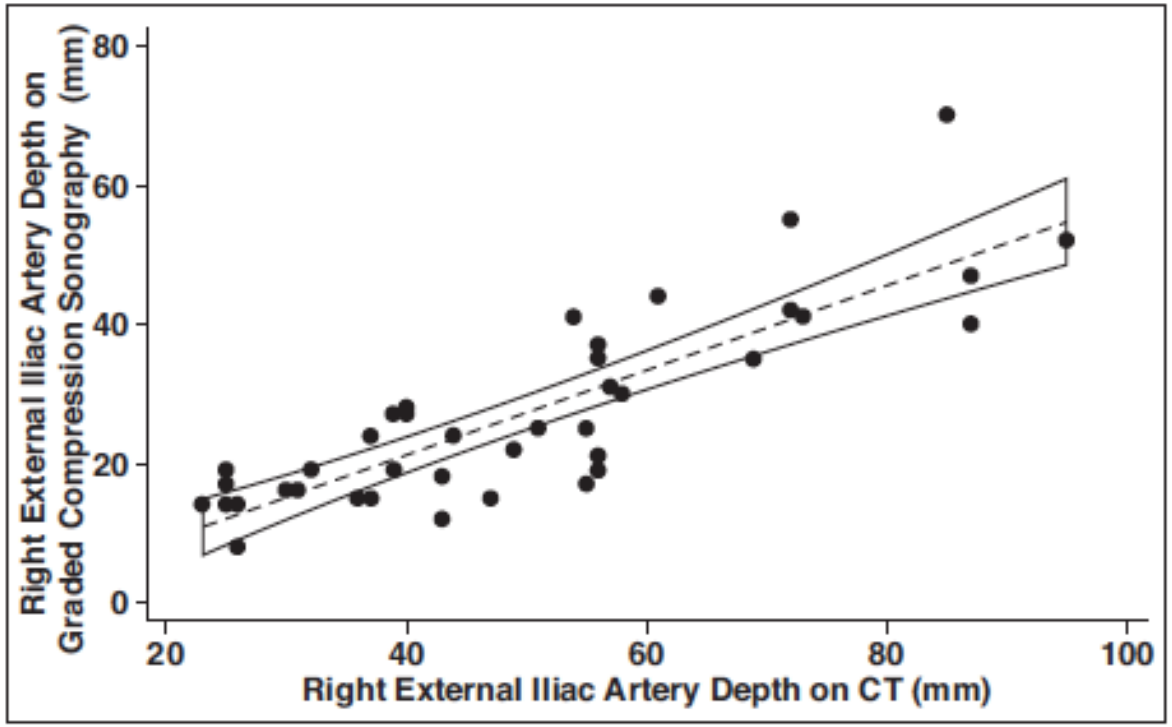

- Profundidade em TC correlacionou-se significativamente com profundidade em ecografia ($p<0.001$)

- Não há correlação significativa entre a idade, sexo e o diagnóstico, e a profundidade do apêndice em ecografia.

RESULTADOS – PROFUNDIDADE EM ECOGRAFIA

TABLE 4: Appendixes Not Visualized by Sonography and Located at Depths Exceeding the Penetration of Transducers of at Least 10 MHz, Stratified by Patient Group and Quadrant Where Appendix Was Located

Patient Group	Location of Appendix				p[a]	
	Anterolateral Quadrant	Anteromedial Quadrant	Posterolateral Quadrant	Posteromedial Quadrant	By Multinomial Test[b]	By Fisher Exact Test[c]
All patients ($n = 38$)						
No. of patients	0	4	7	27	< 0.0001	
Percentage of patients (95% CI)	0 (0.0–9.3)	10.5 (2.9–24.8)	18.4 (7.7–34.3)	71.1 (54.1–84.6)		
				$p < 0.00001$[d]		
Patients with appendicitis ($n = 5$)						
No. of patients	0	0	3	2	0.18	
Percentage of patients (95% CI)	0.0 (0.0–52.2)	0.0 (0.0–52.2)	60.0 (14.7–94.7)	40.0 (5.3–85.3)		
				$p = 0.60$[d]		
Patients with appendicitis ($n = 33$)						
No. of patients	0	4	4	25	< 0.0001	0.046
Percentage of patients (95% CI)	0.0 (0.0–10.6)	12.1 (3.4–28.2)	12.1 (3.4–28.2)	75.8 (57.7–88.9)		
				$p < 0.00001$[d]		

[a]All p values other than inequalities are presented to two significant digits after the decimal.
[b]Multinomial test with exhaustive enumeration was used to evaluate overall frequencies of appendixes in four quadrants across each row.
[c]The Fisher exact test is a 2×4 comparison of the distribution of appendixes in four quadrants in patients with appendicitis versus patients without appendicitis.
[d]The null hypothesis is 25.0% distribution in each of the four quadrants.

DISCUSSÃO

Superior aos estudos prévios:

- Doentes submetidos a exames de imagem *vs* estudos cirúrgicos ou *post mortem*
- 1º estudo com TC
- Localização rigorosa

DISCUSSÃO

Apêndices não visualizados: localizações

Quadrante Posteromedial (62,4%)

- Afastado da superfície cutânea
- Janela acústica menor
- Maioria dos que se encontravam <u>além do alcance da sonda de 10 mHz</u>
- <u>Pouco abordado</u>

Acima das cristas ilíacas (19,8%)

- Pouco abordado

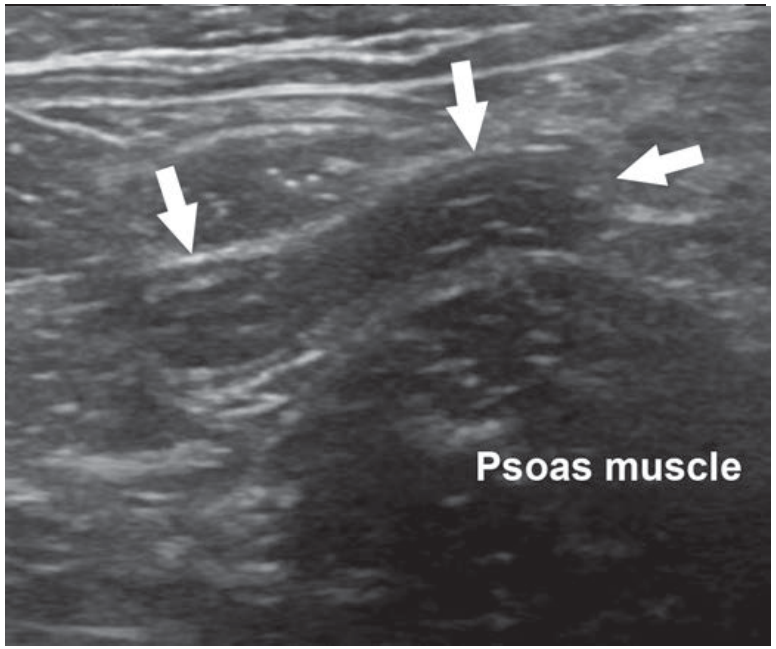

DISCUSSÃO

Apêndices não visualizados: sonda

19,3% a profundidades superiores ao alcance de sondas de 10 mHz

100% a profundidades ao alcance de sondas de 6 mHz

Contudo:

Imagem de alta frequência e alta resolução (10 mHz) permite melhor avaliação:

- hiperemia mural
- densificação da gordura peri apendicular
- anatomia da parede

DISCUSSÃO

Metodologia sugerida:

1. Sonda de **10 mHz**
2. **Quadrante posteromedial** (62,4%) e **acima das cristas ilíacas** (19,8%)
3. Sonda de **6 mHz** (19,3%) e, se identificado, utilizar de novo sonda 10 mHz

DISCUSSÃO

Limitações:

- Preponderância no quadrante posteromedial: reflete a anatomia da população geral?
- Apenas doentes com TC até 48 horas após ecografia
- Estudo unicêntrico
- Relação entre frequência e penetração é aproximada
- Vários fatores para além do tipo de sonda afetam a penetração

CONCLUSÃO

Avaliação dirigida ao quadrante posteromedial e à região acima das cristas ilíacas assim como a utilização de sondas de baixa frequência podem revelar apêndices de outra forma não visualizados melhorando o diagnóstico e reduzindo a utilização de TC.